

Prolaps nožnične gube

Zaplet v hormonalnem ravnovesju

Prolaps (izpad) nožnične gube je zatekanje nožnične sluznice nad ustjem sečnice. Zateklina je ponavadi v obliki slive ali hruške in je različnih velikosti. Lahko prekrije ustje sečnice in štrli ven iz nožnice med sramnimi ustnicami.

Kdaj se pojavlja?

Običajno se pojavi pri mladih psicah ob prvi ali drugi gonitvi zaradi vpliva estrogenih hormonov in se lahko ponavlja ob vsaki gonitvi. V redkih primerih se prolaps nožnične gube pojavi ob koncu brejosti.

Ni znano ali je pojav deden. Se pa bolj pogosto pojavlja pri brahiocefaličnih pasmah, kot so nemški bokser, bulmastif in napoletanski mastif. Opažajo ga tudi pri dobermanih in zlatih prinašalcih.

Kakšna je klinična slika?

Edem (nabreklienost) nožnične sluznice pri psici je zaradi vpliva estrogenih hormonov normalno prisoten med folikularno fazo (začetkom)

gonitvenega cikla, vendar ne v taki meri, da bi sluznica štrlela iz nožnice. Ponavadi nazaduje pod vplivom progesterona med fazo rumenega telesa.

V primeru, da se edem razširi, opazimo oteklino različnih velikosti v obliki slive ali hruške, ki štrli iz nožnice. Ta pojav poimenujemo **prolaps nožnične gube**.

Ne glede na to, da na ustje sečnice pritiska nabreklienost sluznice, le redko pride do težav z uriniranjem. Prolabirana sluznica se izsuši. Ker je izpostavljena zunanjim vplivom, se dostikrat zgodi, da pride do vnetja in razjed zaradi mehaničnih poškodb. Bodisi zato, ker psica med sedenjem drgne zatečeno sluznico po tleh, bodisi zato, ker jo liže z jezikom. Oteklina lahko predstavlja oviro tudi pri paritvi.

Kako diagnosticiramo?

Edem in prolaps nožnične sluznice lahko zamenjamo za tumorozno spremembo, kot je fibrom (tumor vezivnega tkiva) ali leiomiom (tumor gladkega mišičevja). Tudi ta tumorja se lažje prikažeta iz nožnice zaradi zatečenosti vaginalne sluznice v obdobju prve faze gonitvenega ciklusa, vendar se pojavljata večinoma pri starejših psicah. Prolaps nožnične gube pričakujemo ob prvi ali drugi gonitvi, ponavadi nad ustjem sečnice. Med fazo rumenega telesa vsaj delno regresira, kar se ne dogaja pri tumorjih.

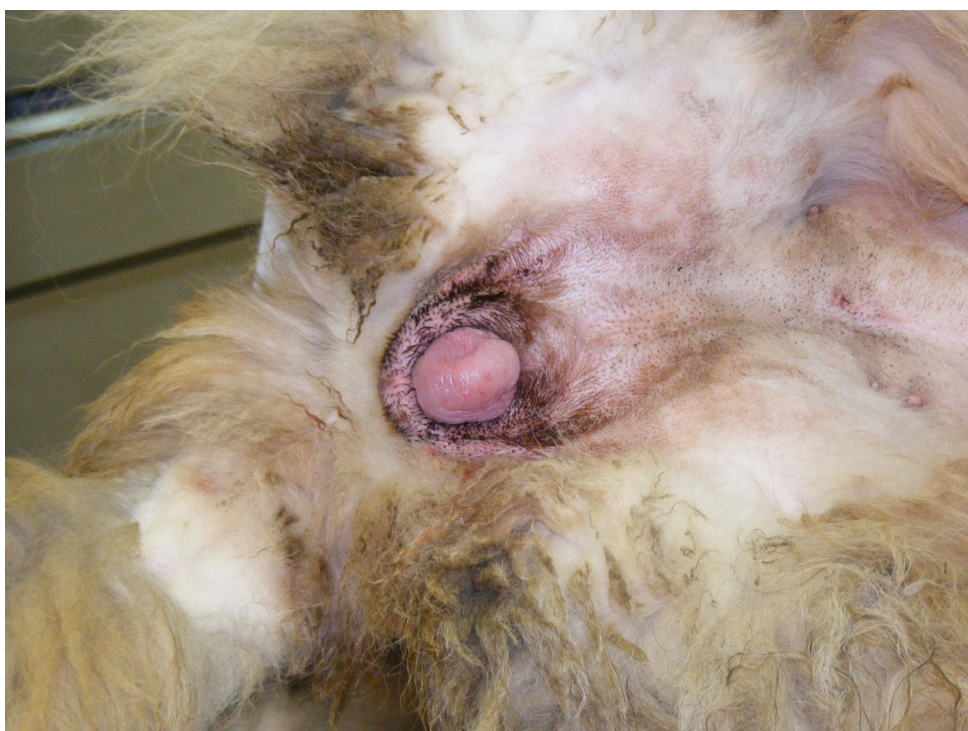Kakšna je razlika med prolapsom nožnične gube, pravim nožničnim prolapsom in materničnim prolapsom?

Pravi nožnični in maternični prolaps se pojavita med porodom ali takoj po njem.

Nožnični prolaps je izpad celotne nožnične sluznice v obliki krofa, z lumnom nožnice v sredini, ki se pojavi zaradi napenjanja pri porodu ali po njem. Takrat govorimo o krožnem/cirkumferencialnem prolapsu nožnice. Nožnica prolabira pri napenjanju/porodu zaradi zrahljanega perivulvarnega (obnožničnega) tkiva (kot rektalni prolaps). Vaginalni prolaps je deden in najbolj pogost pri brahiocefaličnih pasmah. **Maternični prolaps** je prolaps večjega ali manjšega dela maternice pri ali po porodu, ko je maternični vrat odprt. Pojavi se večinoma zaradi strganih vezi, ki držijo maternico v fiziološkem položaju.

Kakšna je terapija?

Terapija je odvisna od razsežnosti vaginalne gube, pa tudi od tega, ali gre za vzrejno psičko in/ali je prolaps prisoten med estrusom ali morda na koncu brejosti.



Prolaps nožnične gube pri psici

Kadar se manj obsežna guba pojavi v proestrusu (predgonitvenem obdobju) ali estrusu (gonitvenem obdobju) in lastnik želi psičko sterilizirati, počakamo, da se oteklina zmanjša med fazo rumenega telesa. Psičko po koncu gonitve steriliziramo.

Sterilizacija je med estrusnim odobjem tvegana, saj obstaja možnost obsežnejših krvavitev zaradi vpliva estrogenih hormonov. Sterilizacija med fazo rumenega telesa pa bi lahko privedla do navidezne brejosti zaradi nenadnega padca progesterona (hormon vzdrževanja brejosti) in naglega dviga prolaktina.

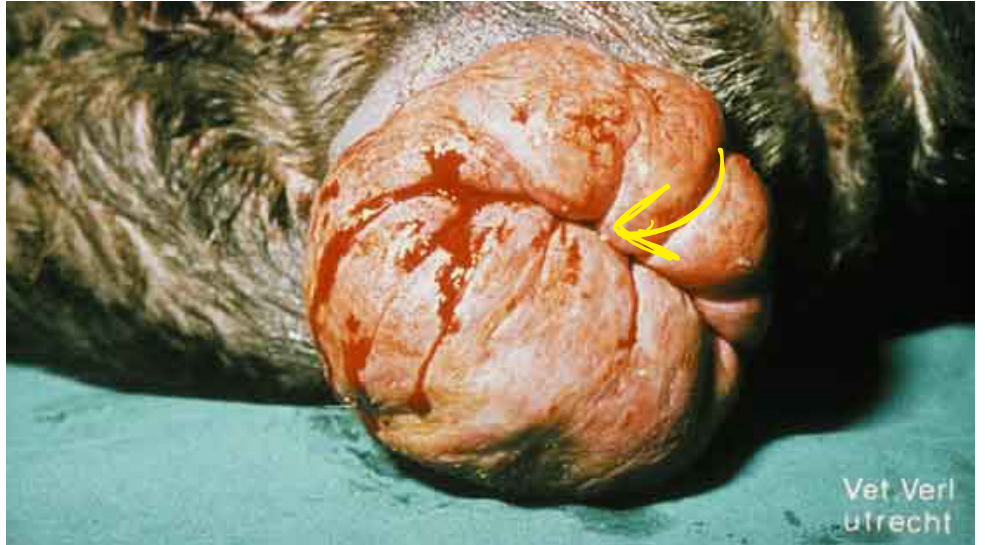V primeru, da je guba velika, jo moramo čistiti, mazati in preprečiti lizanje ter drgnjenje o tla do konca gonitve, ne glede na to, ali gre za vzrejno psičko ali ne.

Hormonska terapija s progestageni lahko povzroči pojav cistične hiperplazije sluznice maternice (endometrija) in posledično endometritisa (vnetja maternice), še posebej, če jo apliciramo, kadar so estrogeni hormoni na višku. To lahko vodi v piometro (gnojno vnetje maternice).

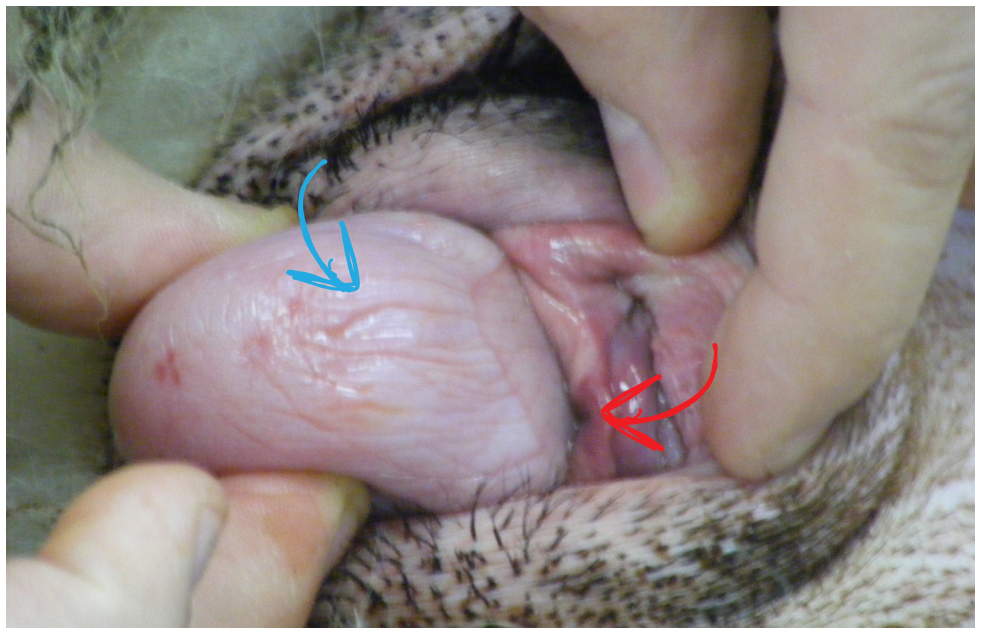
Pri vzrejnih psičkih in takih pri katerih nožnična guba močno štrli iz vagine, je terapija amputacija nožnične gube. Pri kirurški korekciji je pomembno, da ohranimo sečnico nepoškodovano

Prognoza

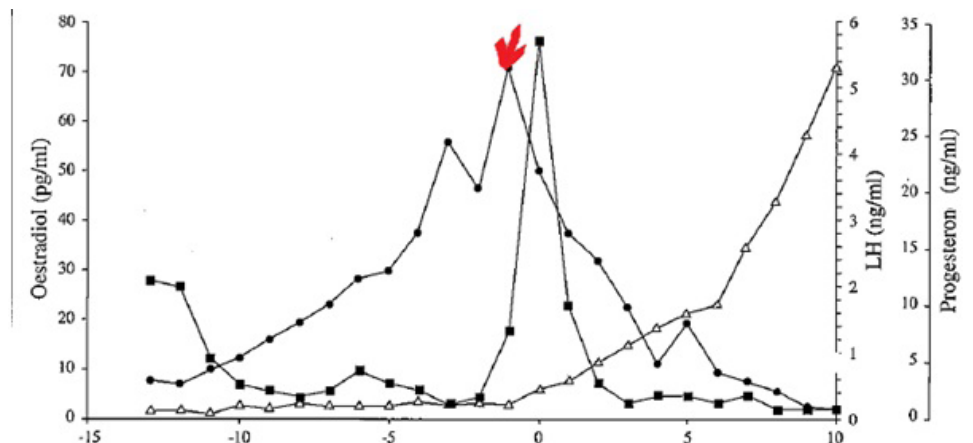
Po kirurški terapiji do ponovnega pojava prolapsa nožnične gube pri naslednji gonitvi pride le v 25 %. Kirurška odstranitev ne povzroči zožanja nožnice in zaradi tega ni pričakovati težave pri paritvi in kotitvi.



Krožni (cirkumferencialni) prolaps nožnice. Lumen nožnice je označen z rumeno puščico.



Prolabirana nožnična guba pri psiči je označena z modro puščico. Odprtina sečnice je označena z rdečo puščico. Psička leži na levem boku.



Graf gonitvenega ciklusa pri psiči. Spremembe v koncentraciji oestradiola so označene s pikami, luteinizirajočega hormona s kvadrati in progesterona s trikotniki. Vrh koncentracije oestradiola pri katerem najbolj pogosto pride do prolapsa vaginalne gube je označen z rdečo puščico.


KLINIKA
 za male živali
Gorkičeva 6
 LJUBLJANA
 Recepcija: 01 / 200 51 80
 Trgovina: 01 / 200 51 88
www.prva-klinika.si